


SERVICIO DE DIAGNOSTICO POR IMAGENES, SANATORIO DELTA, ROSARIO, ARGENTINA

SERVICIO DE DIAGNOSTICO POR IMAGENES HOSPITAL PROVINCIAL, ROSARIO, ARGENTINA

# Dolor pelviano

## Causas neurovasculares

Dr Rodrigo Loto



Dr Martin Pesce



Leandro Pacini

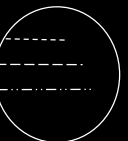


Julian Cuba




Dr Luciano Lovotti

Los autores no presentan conflictos de interés.



# 1 Introducción

Objetivos de aprendizaje



# 2

Temario

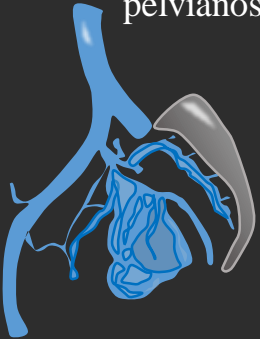


# 3

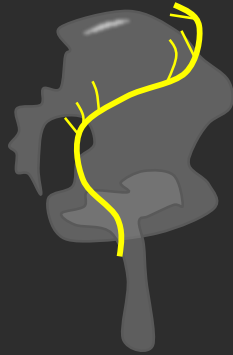
Dolor de origen arterial



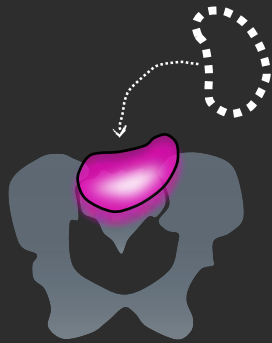
# 4 Desordenes venosos pelvianos




# 5 Dolor neuropatico




# 6 Misceláneas



# 7 Mensajes para llevar a casa

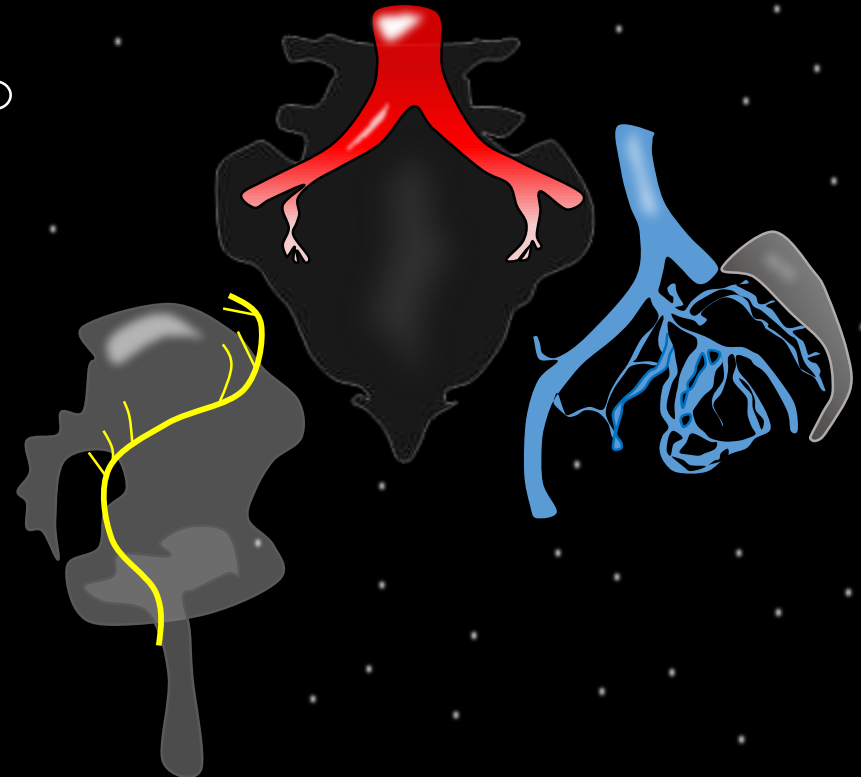


# 8 Conclusiones

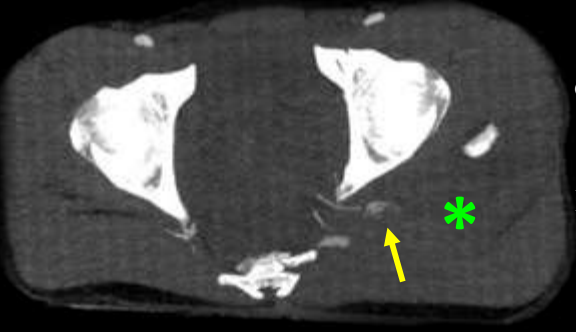


# Objetivos de aprendizaje

- Detallar los signos imagenológicos propios de cada patología.
- Describir la compresión intrapélvica de diferentes orígenes.
- Identificar las vías colaterales dilatadas que resultan de la obstrucción venosa a diferentes niveles y sus consecuencias.
- Describir un enfoque basado en patrones que permita al radiólogo reducir el diagnóstico diferencial en el dolor pelviano crónico.

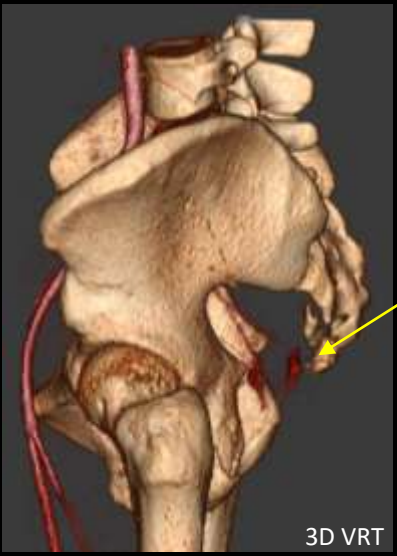
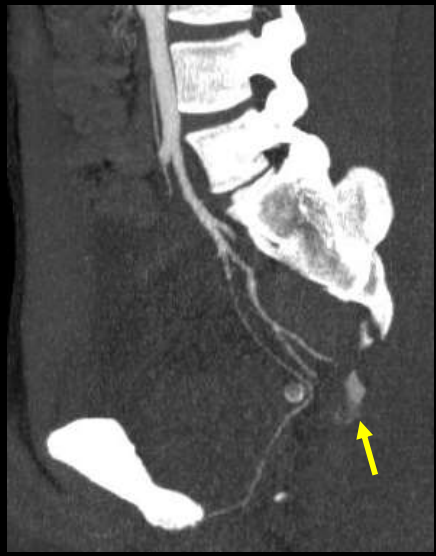

Caso: Paciente que consulta al servicio de emergencia por trauma cerrado abdominal. Dolor en region glútea izquierda.

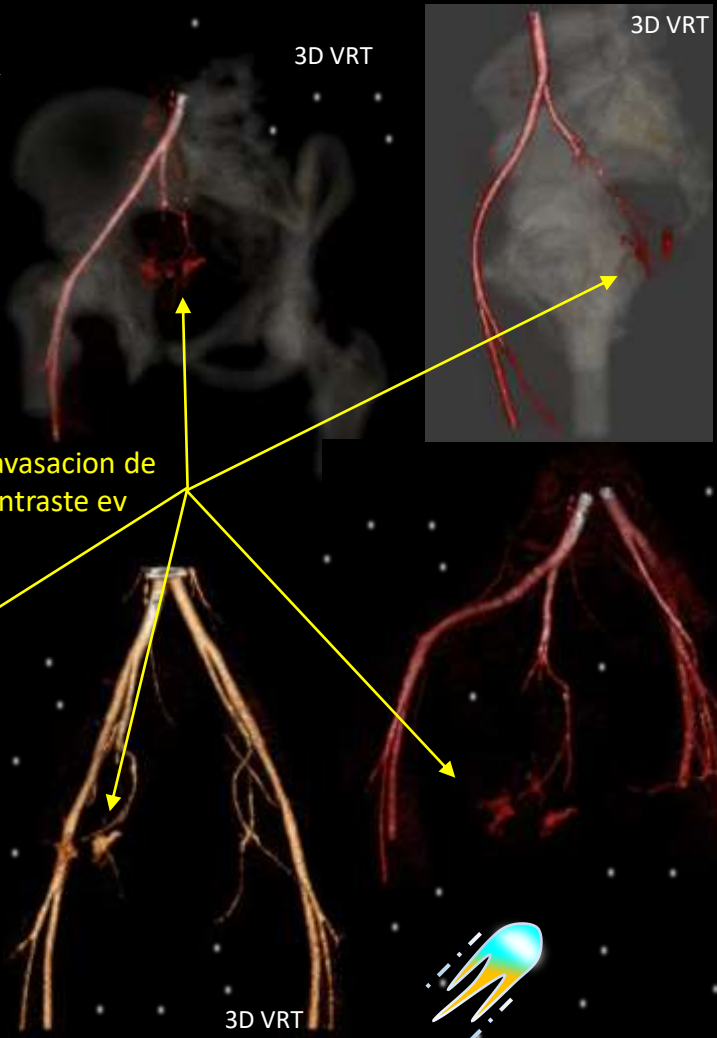


La tomografía computarizada pelviana con contraste muestra una fuga de contraste intravenoso de la región de la arteria glútea inferior (flecha) dentro del músculo glúteo mayor.

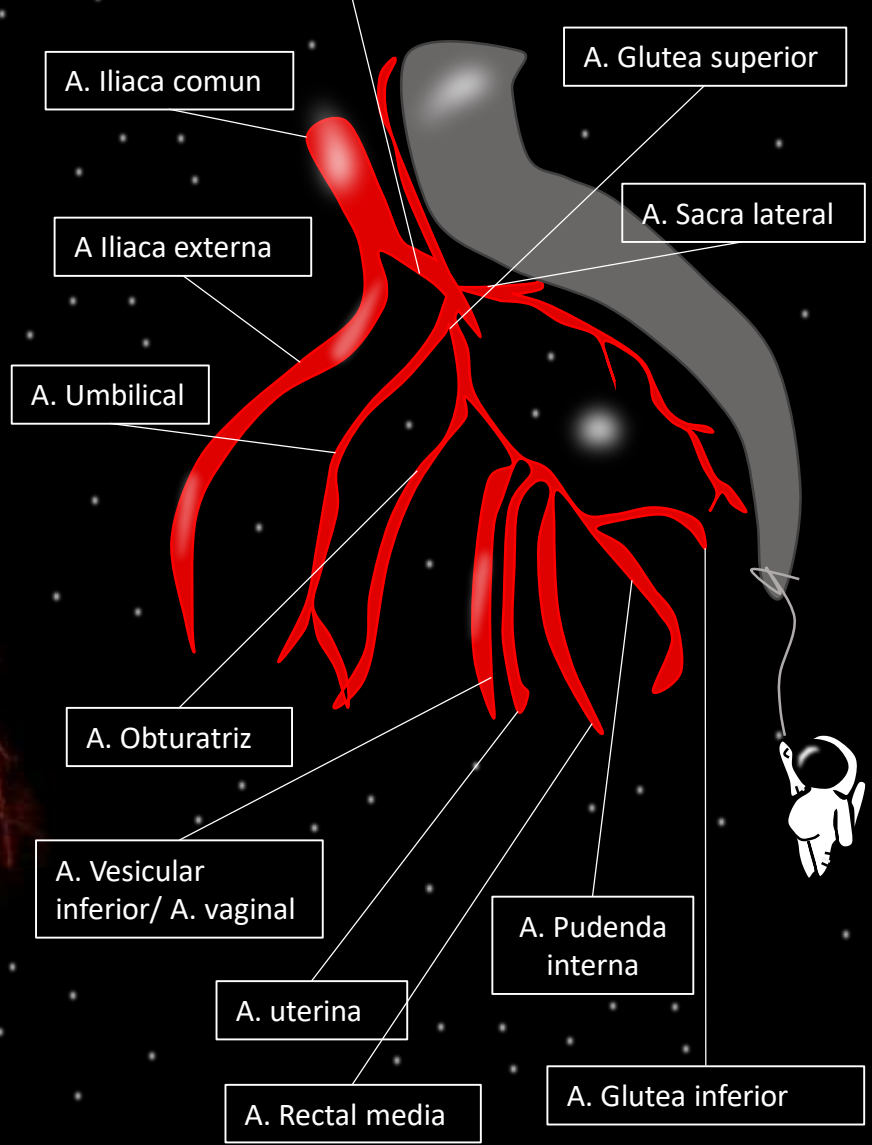
\* Hematoma glúteo



Extravasacion de contraste ev



Vista sagital de la arteria iliaca interna



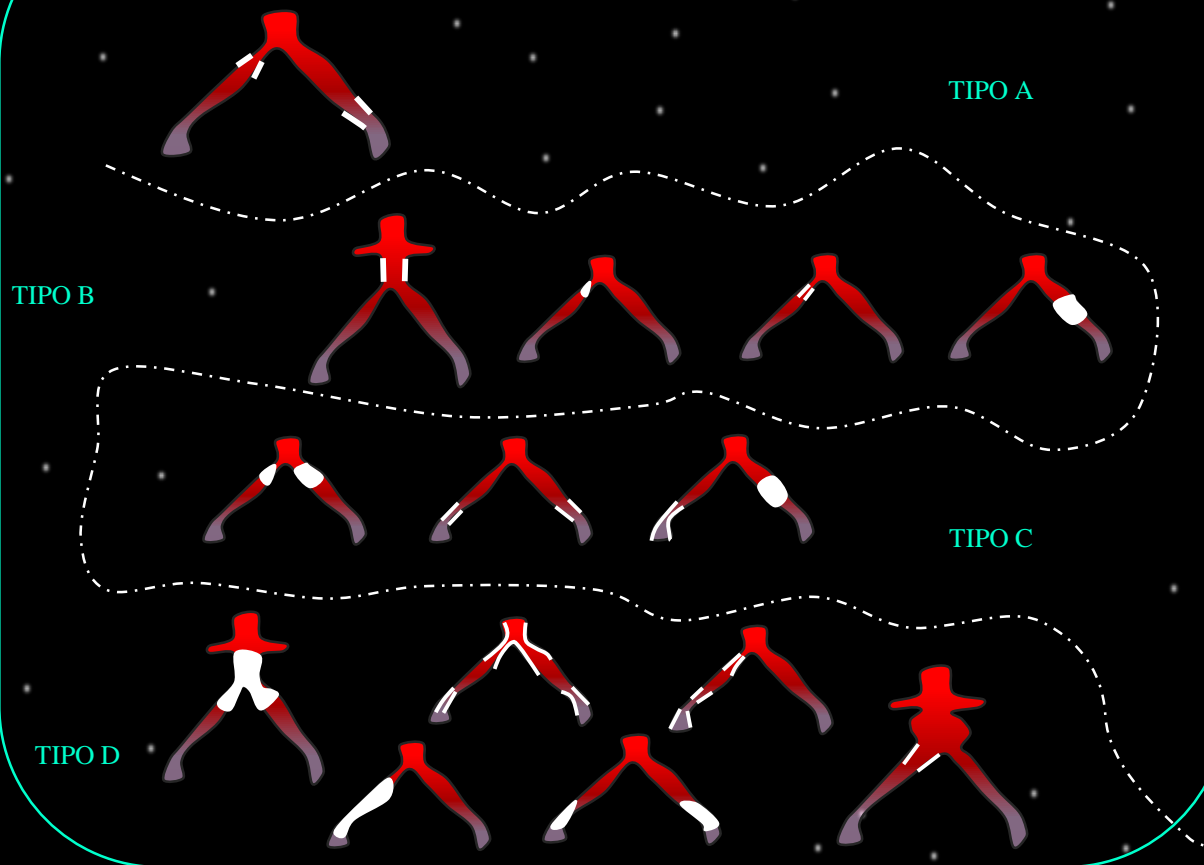
Las lesiones traumáticas contusas de la arteria glútea son raras en la practica diaria. La mayoría de las lesiones se presentan como aneurismas después de un traumatismo penetrante, fractura de pelvis o dislocación posterior de la articulación de la cadera.

# Síndrome de Leriche

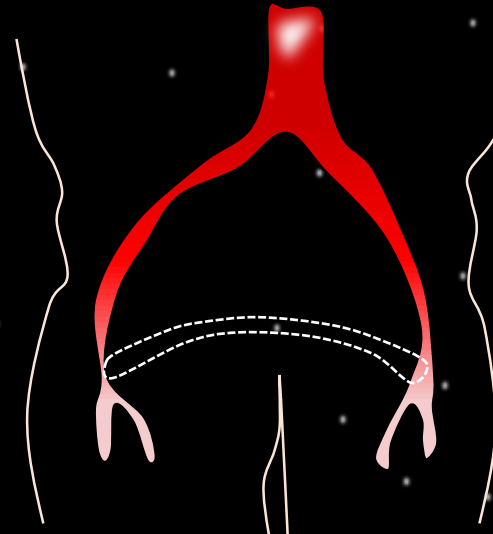
La enfermedad oclusiva aortoiliaca, o síndrome de Leriche, es una forma de la enfermedad arterial periférica, en la cual existe una oclusión de las arterias ilíacas desde su bifurcación. Su manifestación clínica es variable y la claudicación intermitente es la más frecuente; no obstante, es una enfermedad usualmente subdiagnosticada por su cronicidad y el sedentarismo de los adultos mayores, quienes más la presentan.

Tríada diagnóstica:  
pulsos femorales ausentes o disminuidos, claudicación o dolor al caminar en miembros inferiores (pelviano y pantorrillas) y disfunción eréctil.

## Clasificación establecida por el consenso TASC II (Trans-Atlantic Inter- Society Consensus II)

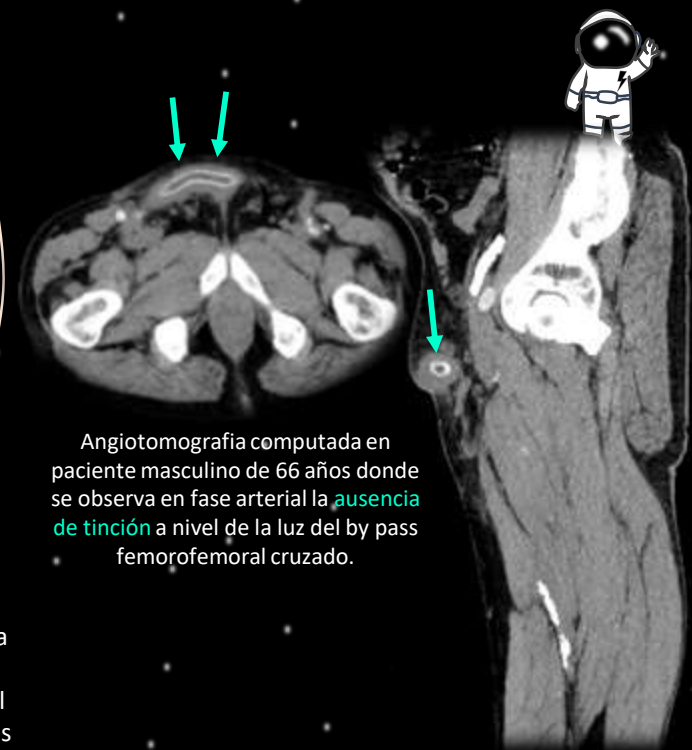


## PUENTE FEMOROFEMORAL



Consiste en conectar una arteria femoral común con la otra a través de un puente protésico llevado subcutáneamente por delante del pubis. Este procedimiento está indicado en pacientes de alto riesgo cuando se desea revascularizar una extremidad inferior cuya ilíaca se encuentra ocluida, y puede realizarse siempre que la ilíaca y la femoral contralateral estén prácticamente normales

Las complicaciones mas frecuente de los puentes extra anatómicos son las trombosis, precoces o tardías. Las primeras se deben habitualmente a errores técnicos o de indicación, y cuando se presentan los pacientes deben ser reoperados inmediatamente. Las trombosis tardías se deben a compresiones de la prótesis, producida especialmente en el caso de los puentes axilo-femorales por el uso de prendas ajustadas (cinturones) o por una inadecuada confección del puente protésico.



Angiotomografía computada en paciente masculino de 66 años donde se observa en fase arterial la ausencia de tinción a nivel de la luz del by pass femorofemoral cruzado.

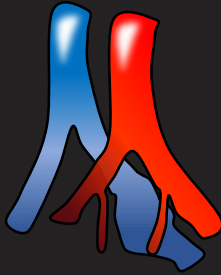


### Insuficiencia venosa de los miembros inferiores



Entendemos que el **sistema venoso pélvico** y de los miembros inferiores forman una unidad funcional difícil de separar anatómica y fisiológicamente debido a la gran complejidad de su mapa anatómico, a la diversidad de comunicaciones que se establecen entre ambos sistemas y a los múltiples factores (genéticos, ambientales, etc) que pueden estar implicados.

### Síndromes compresivos



#### Congénitos

Síndrome de Nutcracker

Síndrome de May Thurner

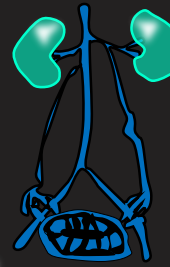#### Adquiridos

Tumoral

Pseudomasas (tumor mimics)

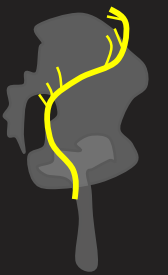

### Síndrome de Congestión Venosa Pélvica



Presencia de dolor pélvico crónico (mayor a seis meses) asociado a insuficiencia demostrada de las venas pélvicas.

### Dolor neuropatico



Síndrome del glúteo profundo.





Fisiopatología

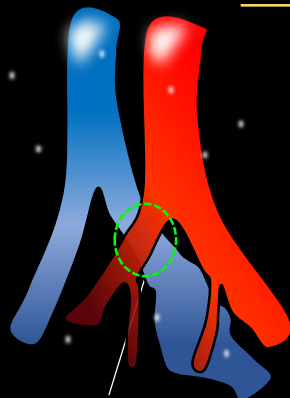
El origen del SCP es multifactorial con la insuficiencia valvular, la obstrucción venosa y los cambios hormonales como las causas más habituales. La causa del dolor en el SCP es la distensión por estasis venosa que estimula la liberación de mediadores inflamatorios y dolorosos locales.

Fisiopatológicamente, las causas del SCP se dividen en: Primarias, debidas a agenesia o insuficiencia valvular venosa ovárica; son las de mayor frecuencia asociadas o no a insuficiencia venosa de MMII y las que mejor responden al tratamiento de ET.

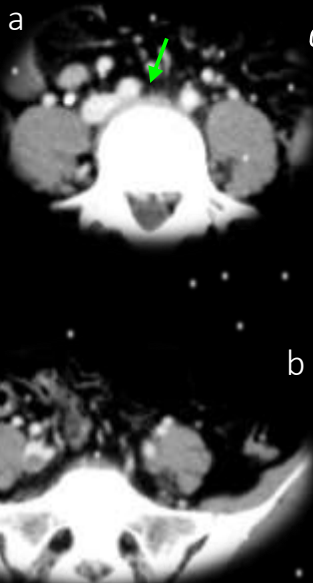Secundarias, por oclusión de venas ilíacas (síndrome de May Turner [SMT]), vena cava inferior (VCI) o vena renal izquierda (VRI) conocido como síndrome de nutcracker (SNC). A los síntomas propios de SCP se asocian los relacionados con el territorio de la obstrucción venosa, y la resolución endovascular ideal combina angioplastia transluminal percutánea (ATP) y ET.

Síndrome congestión pelviana (SCP)

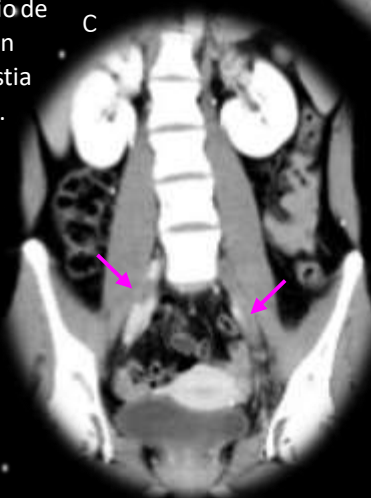May- Thurner



COMPRESION VENOSA

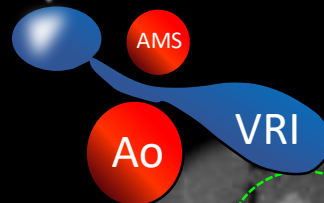


La configuración de May-Thurner ocurre cuando hay compresión de la vena ilíaca común izquierda por la arteria ilíaca común derecha (a). (b) (c) trombosis bilateral de las venas ilíacas).



Nutcracker anterior

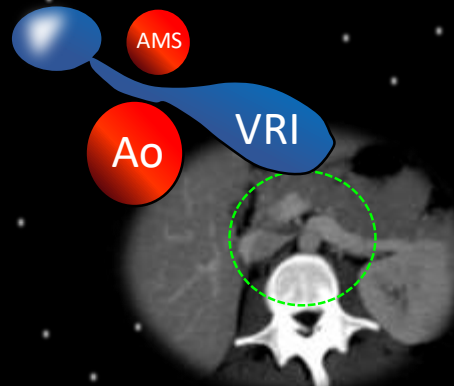
Es la forma más habitual, cuando la compresión de la vena renal izquierda se produce por la parte de la arteria aorta y la mesentérica.



AMS

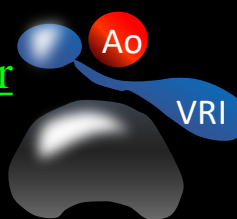
Ao

VRI



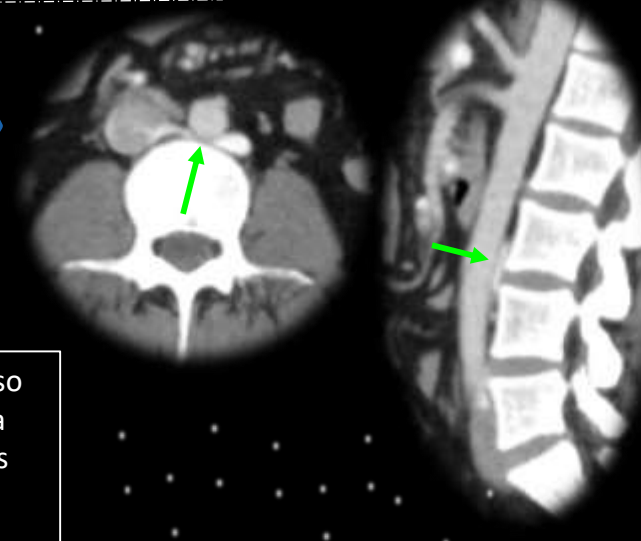
Nutcracker posterior

En este caso la vena renal queda atrapada y comprimida entre la columna vertebral y una de las dos arterias.




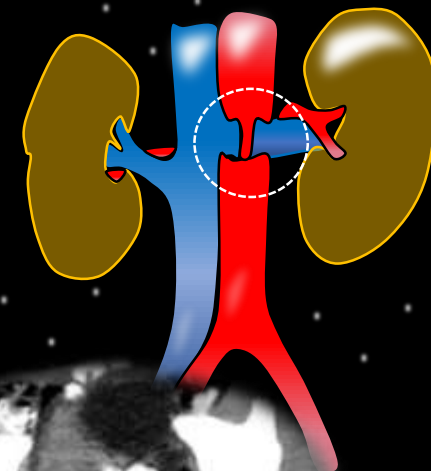
Ao

VRI



Síndrome de Nutcracker combinado. Es un caso poco frecuente, donde la vena renal izquierda queda pinzada en su rama anterior por las dos arterias, mientras que la posterior se queda pinzada entre la columna vertebral y la aorta.

3D: VRT





## Síndrome de Congestión Venosa Pélvica



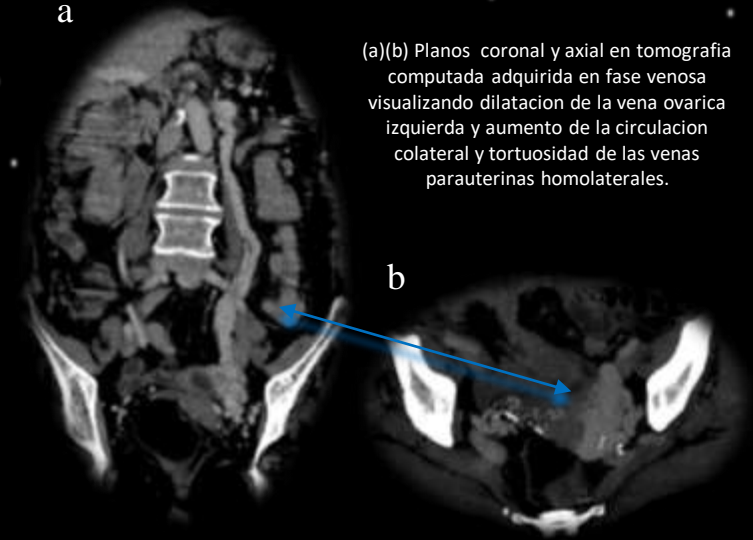
Consiste en aumento de las venas intrapélvicas en número y en calibre. Son venas varicosas, tortuosas, ectásicas, con alteraciones en el flujo. Las pacientes presentan dolor pélvico crónico, no cíclico de más de seis meses de evolución sin causa ginecológica conocida que aumenta con la bipedestación, con la actividad física y con la maniobra de Valsalva. También pueden presentar: pesadez perineal, dispareunia, dismenorrea y disuria, además, várices atípicas en miembros inferiores y genitales.

Ecografía  
Angiotomografía  
Venografía por RMN.

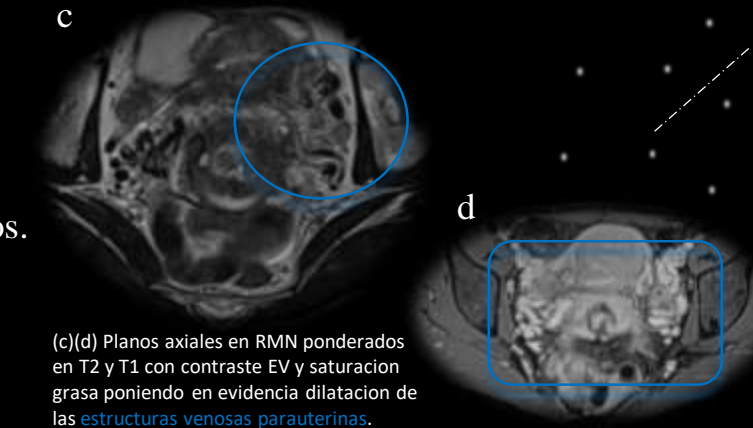- Vena ovárica: > 7mm.
- Flujo venoso retrogrado.
- Colaterales Tortuosas o dilatadas.
- Estasis.

DOLOR  
SORDO  
DIFUSO

- Trombosis.
- Efecto de masa.
- Estrógenos.
- Dilatación y tortuosidad venosa.
- Activación de receptores nociceptivos.



(a)(b) Planos coronal y axial en tomografía computada adquirida en fase venosa visualizando dilatación de la vena ovarica izquierda y aumento de la circulación colateral y tortuosidad de las venas parauterinas homolaterales.

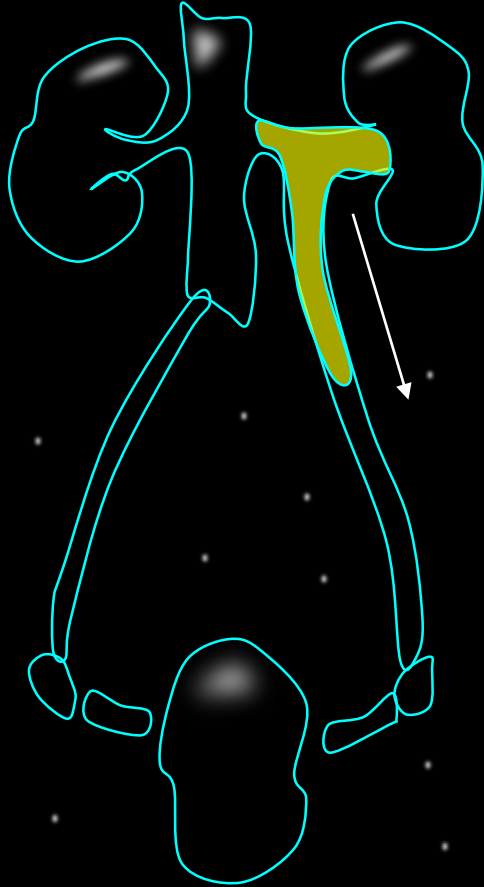


(c)(d) Planos axiales en RMN ponderados en T2 y T1 con contraste EV y saturación grasa poniendo en evidencia dilatación de las estructuras venosas parauterinas.

- Etiología, fisiopatología y genética poco conocidas.
- Enfermedad infradiagnosticada.
- Mujeres edad reproductiva, multíparas.

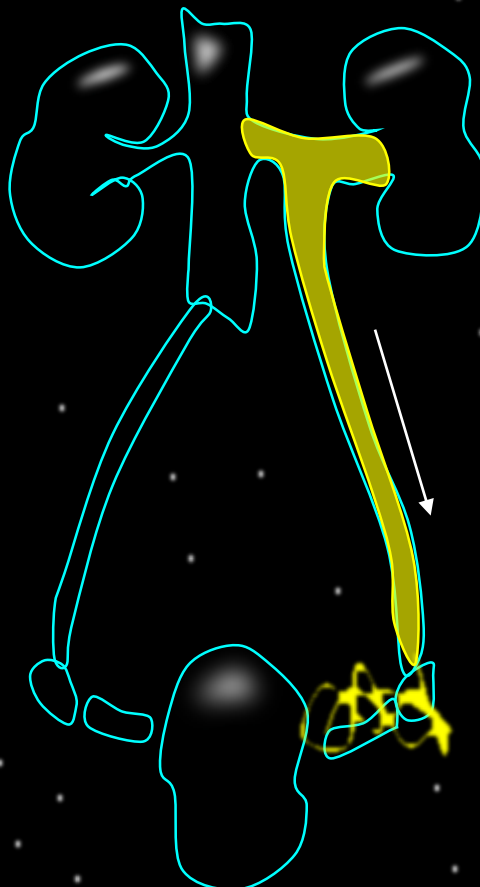


Grado I



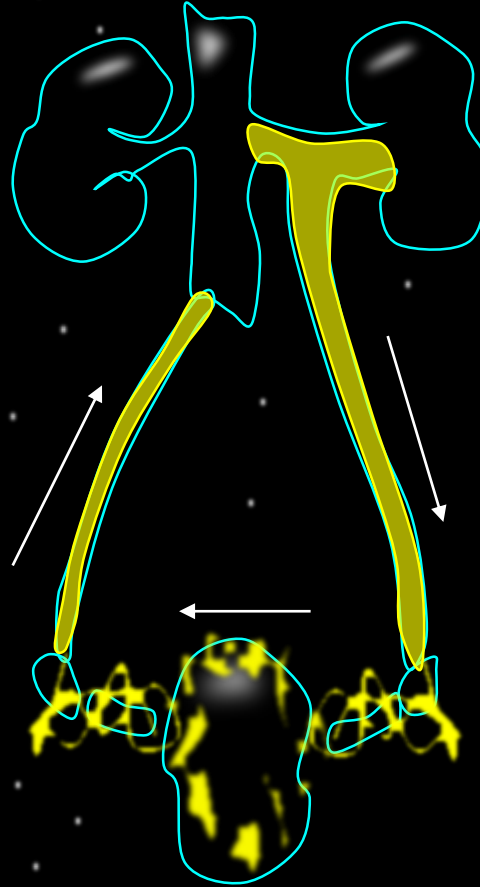
vena ovárica izquierda

Grado II



venas parauterinas izquierdas

Grado III

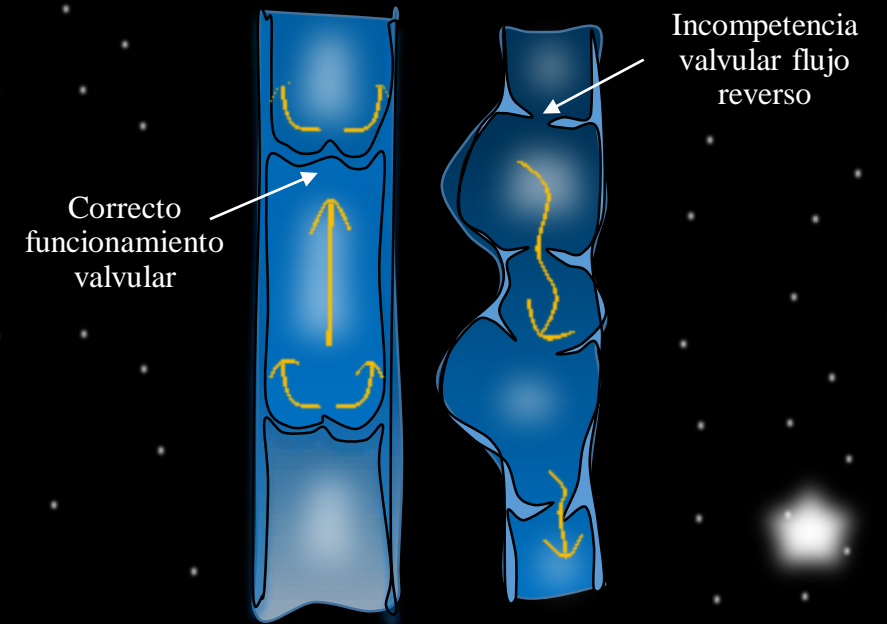


vena ovárica derecha

Clasificación del reflujo de las venas ováricas.

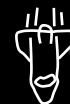Se estima que el 60% de las pacientes con varices pélvicas son sintomáticas. Siendo éstos producidos por el efecto de masa que producen las varices que empeoran a lo largo del día y con la bipedestación. Suele afectar a mujeres múltiparas, de edad media, con dolor crónico pélvico, polaquiuria, dolor, dismenorrea y dispareunia.

La fisiología venosa pélvica en la mujer. Las venas pélvicas son particularmente susceptibles a dilatarse, tanto en estado gestante como no gestante. Se asocia no solo a la **teórica insuficiencia valvular**, sino como resultado de anomalías genéticas, alteraciones de la estructura de colágeno de la pared venosa, venas de pared finas sin apoyo y que tienen fijación muy débil entre su adventicia y el tejido conectivo de sostén, lo que las hace únicas en comparación a las otras venas del cuerpo.



Vena normal

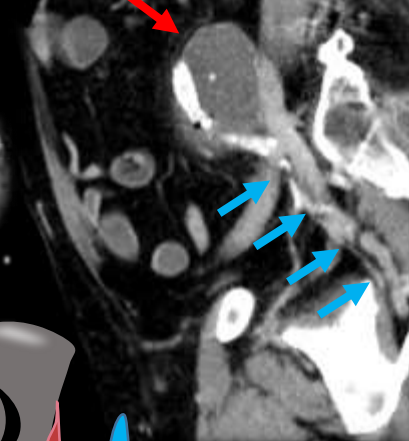
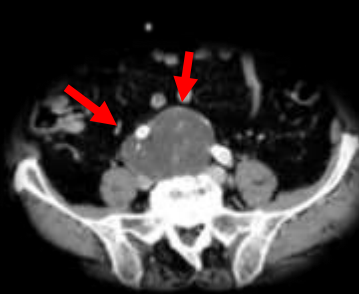
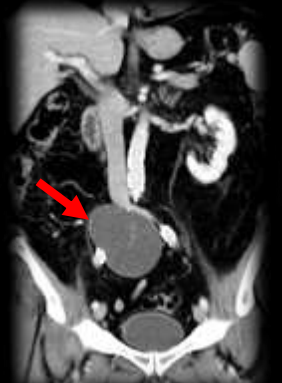Vena varicosa







### Síndrome de la vena glútea superior

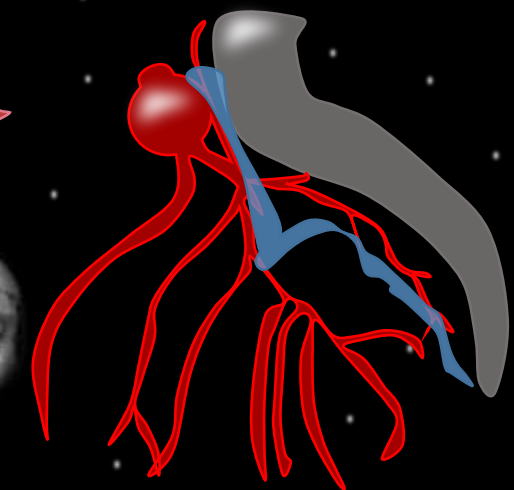


Paciente con aneurisma de la arteria iliaca derecha que determina una dilatación venosa a predominio de la vena glútea superior con la consecuente compresión del nervio ciático a nivel de la escotadura (circulo amarillo).

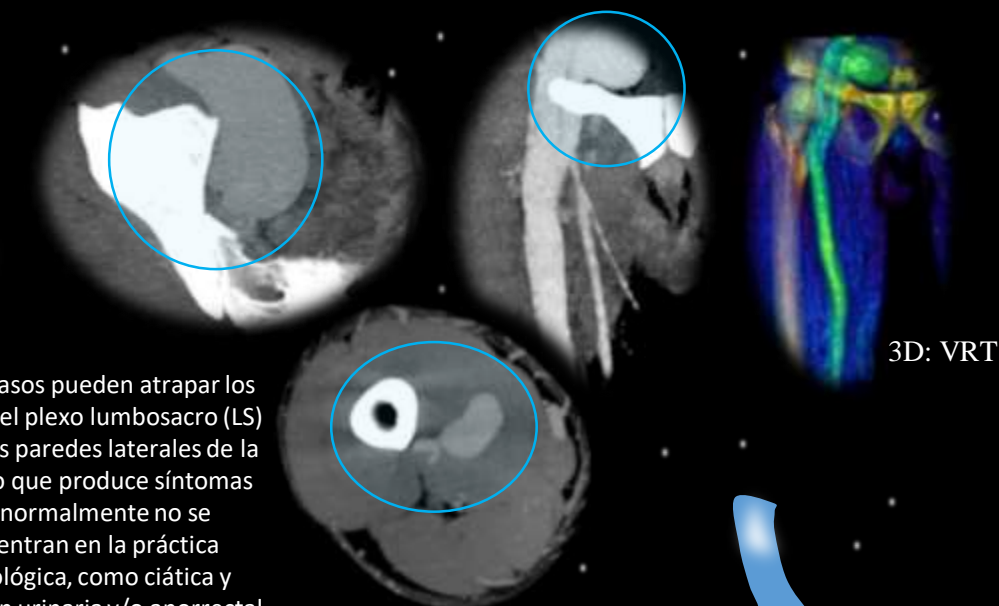
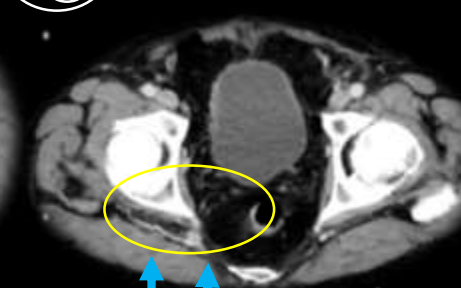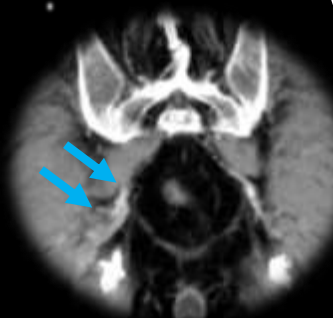Dilatación vascular

Nervio ciático

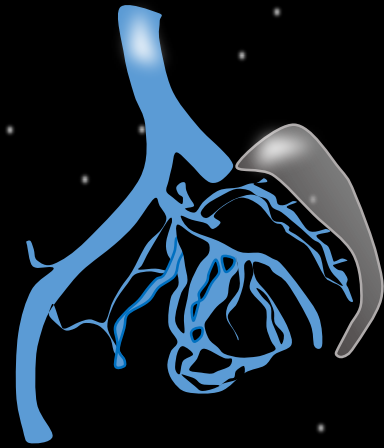Arteria ilíaca común (CIA) con un diámetro  $\geq 1,7$  cm en hombres o  $\geq 1,5$  cm en mujeres se considera ectásica. Un diámetro  $> 2,5$  cm se considera aneurismática.



La tomografía computarizada muestra varicosidad (flechas) que causa un síndrome glúteo profundo en el lado derecho que cursa con dolor intratable de tipo ciático y de espalda. Sentarse sobre el lado afectado provoca más dolor que estar de pie o caminar.



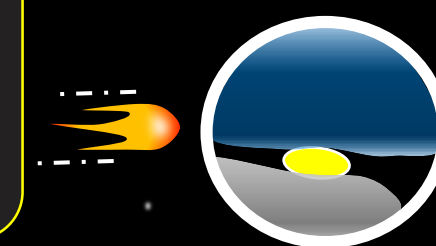
3D: VRT



Dichos vasos pueden atrapar los nervios del plexo lumbosacro (LS) contra las paredes laterales de la pelvis, lo que produce síntomas que normalmente no se encuentran en la práctica ginecológica, como ciática y disfunción urinaria y/o anorrectal refractario.



Este conflicto neurovascular intrapélvico debe considerarse en casos de ciática sin etiología espinal o musculoesquelética identificable.



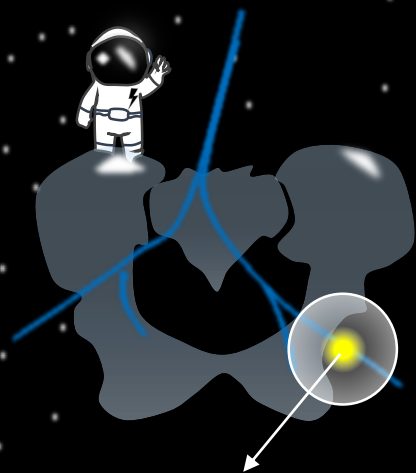
Dilatación vascular

Nervio ciático

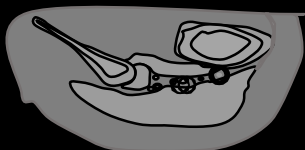


B-ST: tendón del biceps femoral y semitendinoso

SM: tendón semimembranoso



### Síndrome del glúteo profundo



El síndrome de glúteo profundo (SGP) es una enfermedad caracterizada por la compresión a nivel extra-pélvico del nervio ciático (NC) por cualquier estructura en el espacio glúteo profundo.

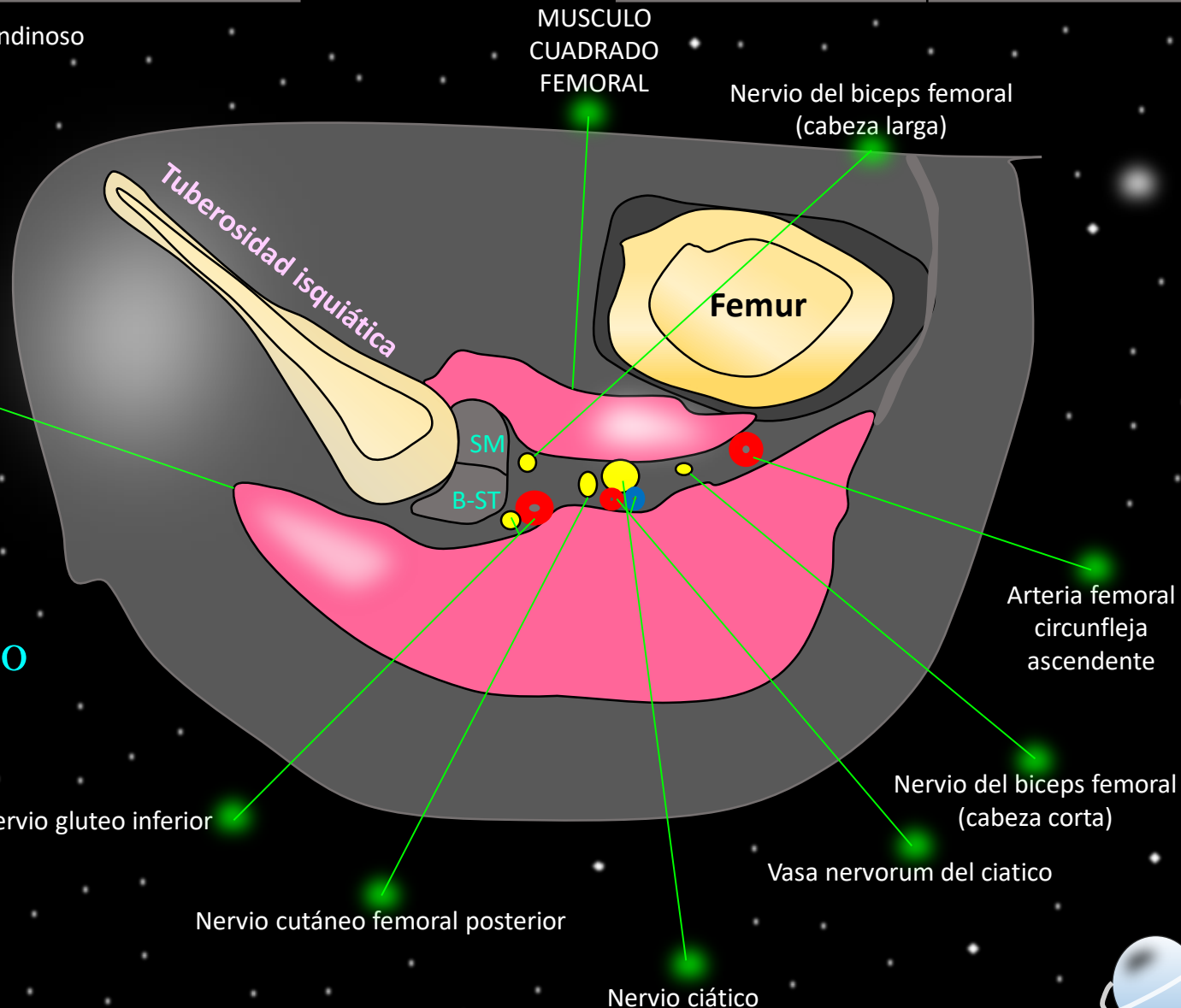
### Anatomía del espacio subglúteo

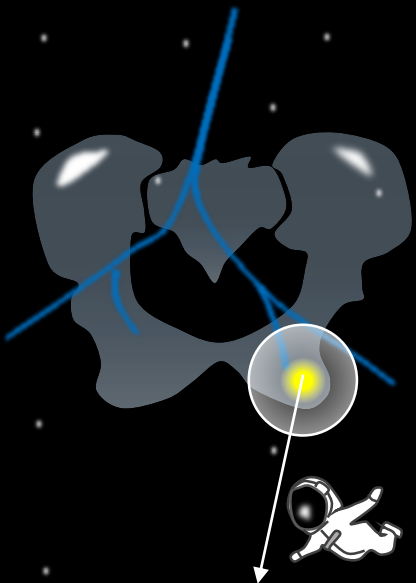
MUSCULO GLÚTEO MAYOR

Arteria y nervio glúteo inferior

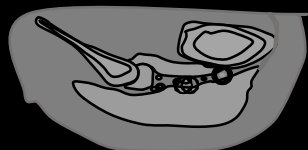
Nervio cutáneo femoral posterior

Nervio ciático

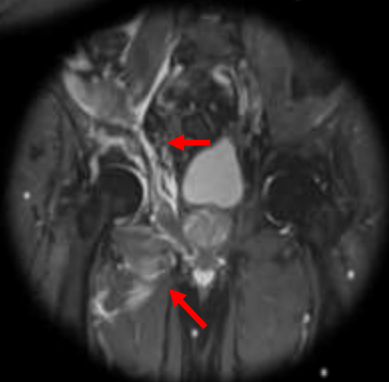
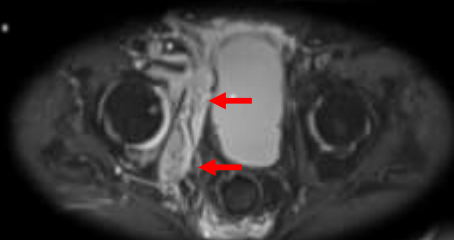
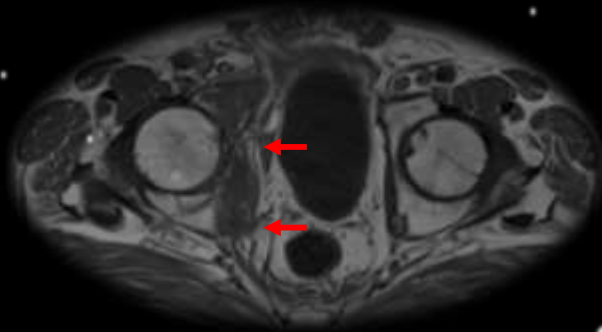




### Síndrome del glúteo profundo

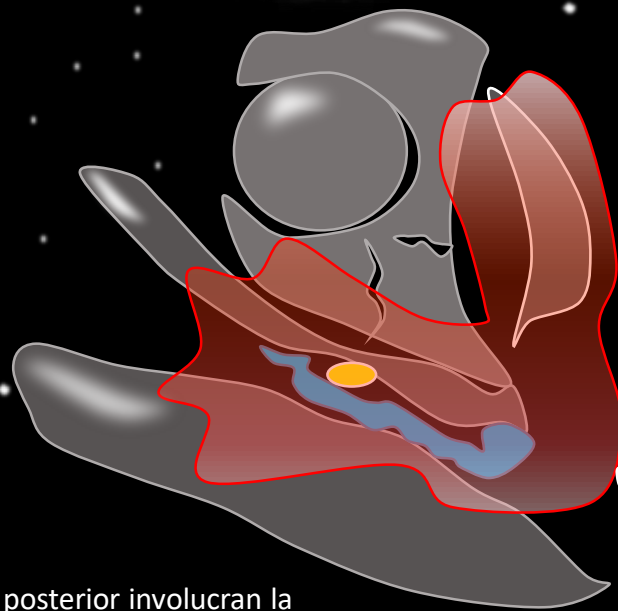
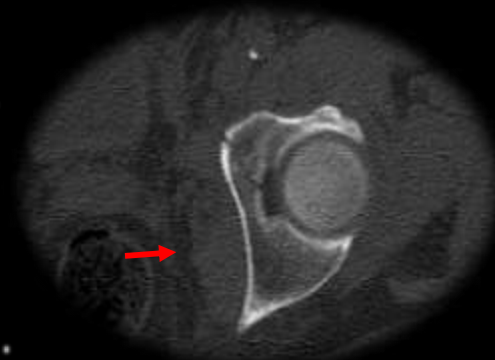

El síndrome de glúteo profundo (SGP) es una enfermedad caracterizada por la compresión a nivel extra-pélvico del nervio ciático (NC) por cualquier estructura en el espacio glúteo profundo.

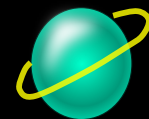
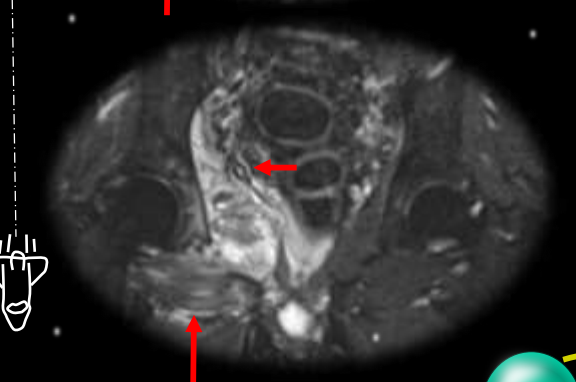
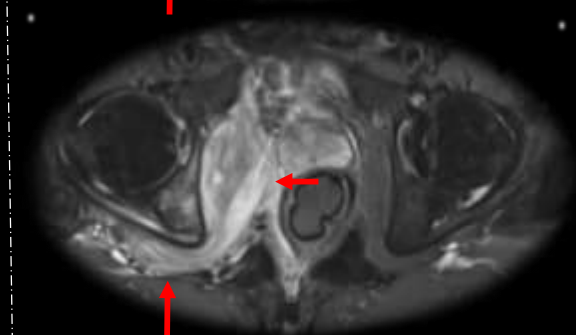
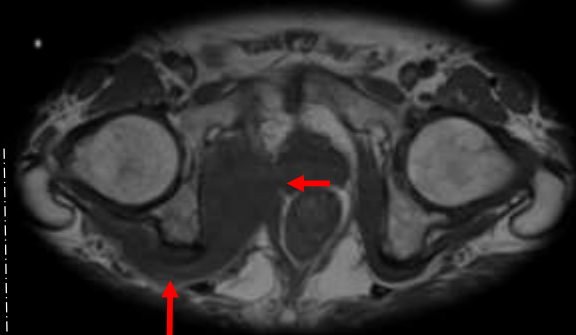


- Traumáticas
- Infecciosas
- Inflamatorias
- Tumoral
- Iatrogénica
- Miscelanea

El nervio ciático puede lesionarse en casos de fracturas de acetábulo y fémur o dislocación de la cabeza femoral.



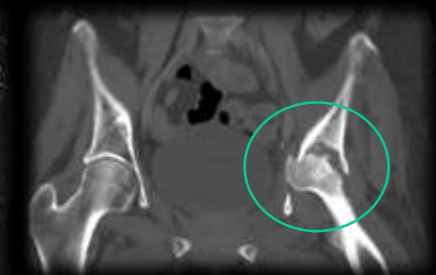
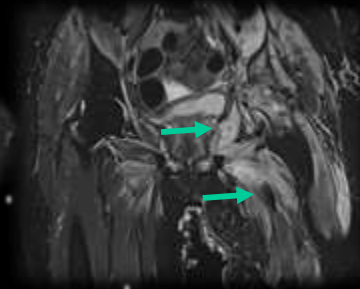
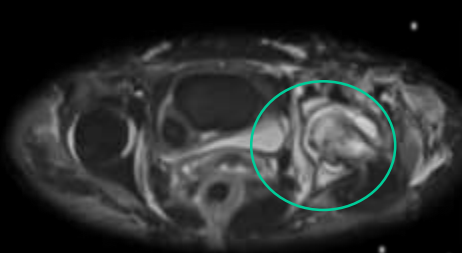
Las fracturas de la columna posterior involucran la porción posterior del acetábulo, desconectándolo del contrafuerte ciático.



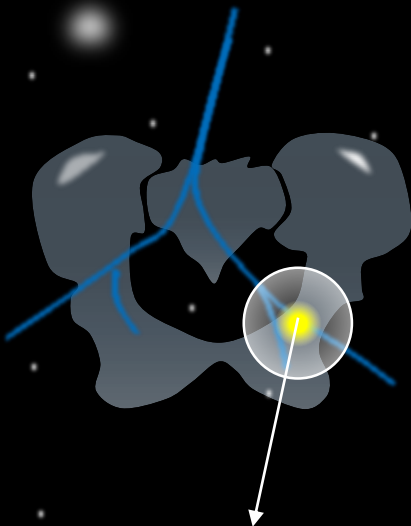


### Artritis séptica

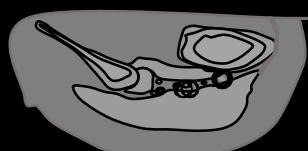Los hallazgos radiológicos incluyen aumento del espacio articular y erosiones óseas, centrales y marginales; las primeras alteraciones óseas aparecen 8 a 10 días después del comienzo de los síntomas.



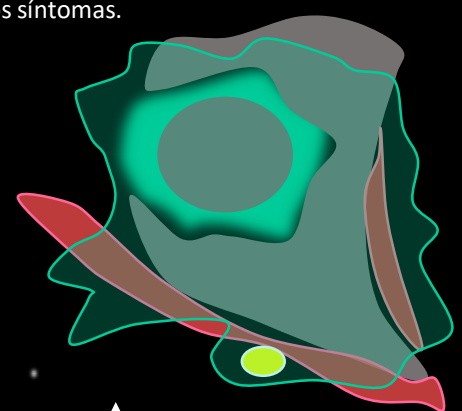
Dos pacientes diferentes donde la resonancia magnética muestra derrame articular. Las anomalías de la señal en la médula ósea pueden indicar una osteomielitis concomitante.



### Síndrome del glúteo profundo

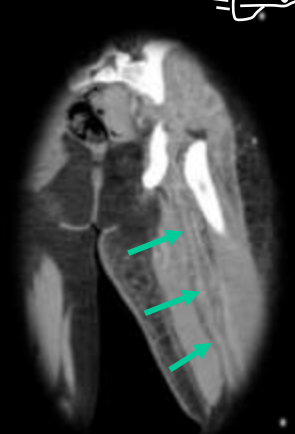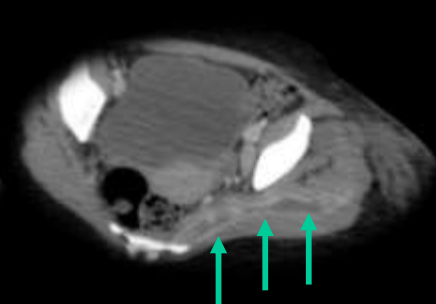
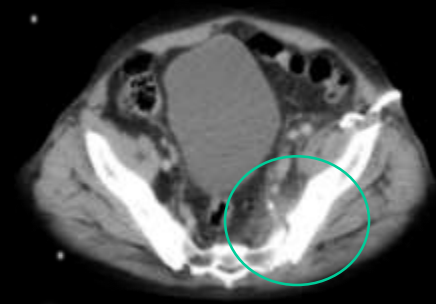
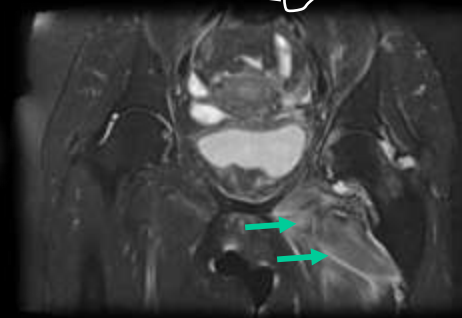
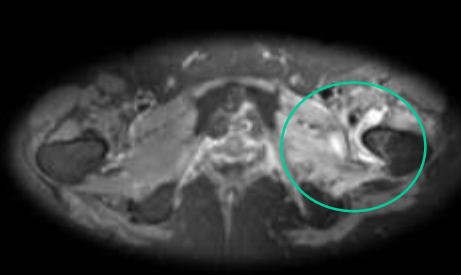


El síndrome de glúteo profundo (SGP) es una enfermedad caracterizada por la compresión a nivel extra-pélvico del nervio ciático (NC) por cualquier estructura en el espacio glúteo profundo.



- Traumáticas
- Infecciosas
- Inflamatorias
- Tumoral
- Iatrogénica
- Miscelánea

La membrana sinovial se hipertrofia y edematiza como consecuencia de la infección bacteriana, se secreta mayor volumen de líquido sinovial que distiende la cápsula y el edema de las partes blandas se hace evidente. Al cabo de algunos días se acumula pus en la cavidad articular con aumento de la presión intracapsular, lo cual disminuye el flujo sanguíneo epifisario, produce destrucción epifisaria y osteonecrosis, además, las enzimas líticas del líquido articular destruyen la cápsula, tendones y partes blandas. Las complicaciones incluyen las luxaciones, la desalineación o destrucción de la cabeza y el cuello femoral, y la deformidad de la epífisis, la metáfisis o ambas. Eventualmente se desarrolla anquilosis ósea o fibrosa.

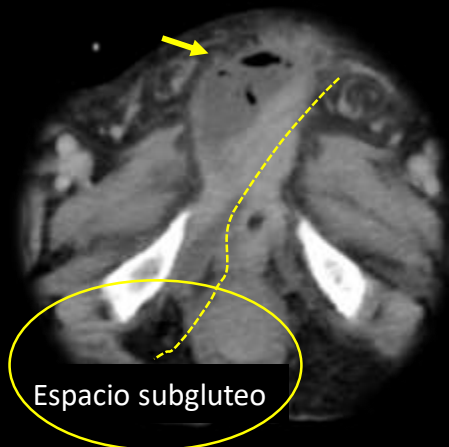


Gran absceso pélvico izquierdo que afecta especialmente al psoas, ilíaco y extremidad inferior (\*).

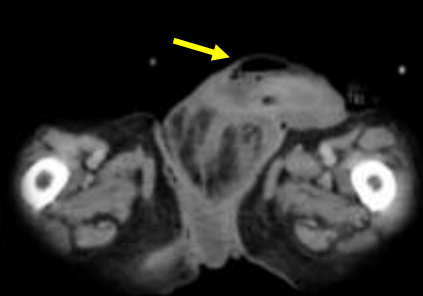

### Gangrena de Fournier

La infección en la gangrena de Fournier tiende a extenderse a lo largo de los planos fasciales. La infección que surge del triángulo anal puede extenderse a lo largo de la fascia de Colles (fascia perineal superficial) y progrese anteriormente a lo largo de la fascia de Dartos para involucrar el escroto y el pene. También puede pasar hacia arriba a lo largo de la fascia de Scarpa para involucrar la pared abdominal anterior.



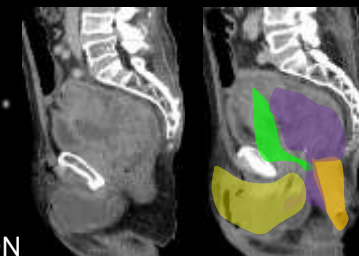
Espacio subgluteo



Colección como complicación de tumor pelviano que compromete planos perineales hasta extenderse en sentido anterior al pene.

Paciente con antecedente de cáncer de próstata avanzado con invasión locoregional presenta infiltración del diafragma urogenital y colección perineal con compromiso de fascias y extensión al espacio subglúteo derecho.

- TUMOR
- RECTO
- VEJIGA
- COLECCION

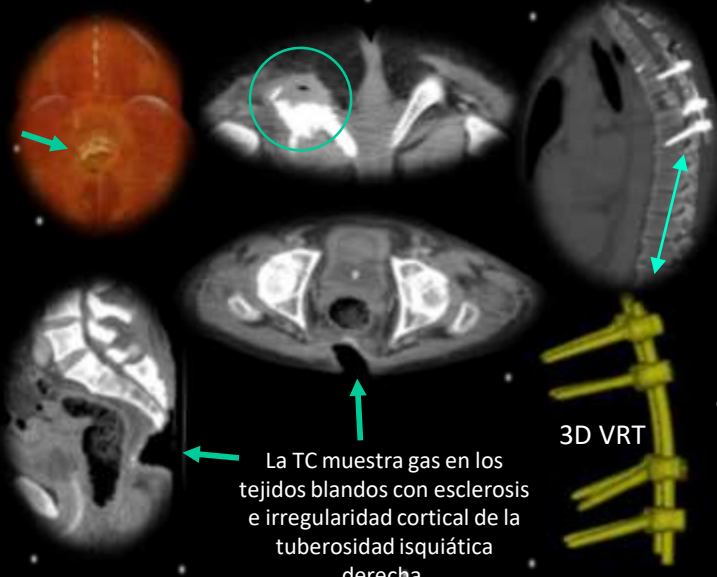


### Síndrome del glúteo profundo



El síndrome de glúteo profundo (SGP) es una enfermedad caracterizada por la compresión a nivel extra-pélvico del nervio ciático (NC) por cualquier estructura en el espacio glúteo profundo.

- Traumáticas
- Infecciosas
- Inflamatorias
- Tumoral
- Iatrogénica
- Miscelanea

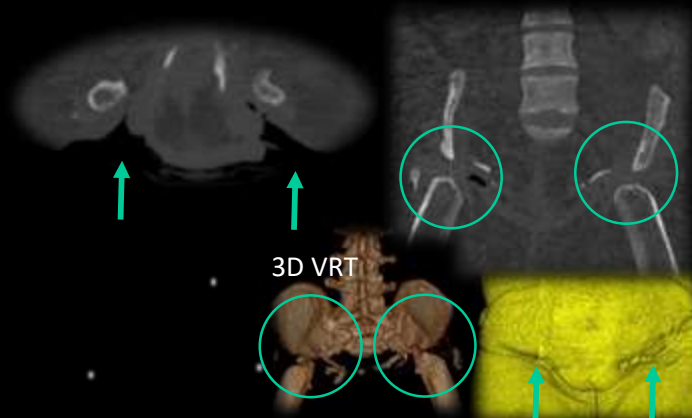
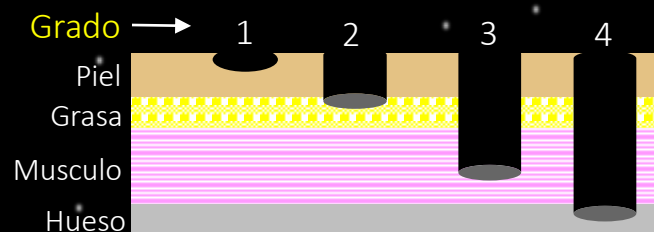


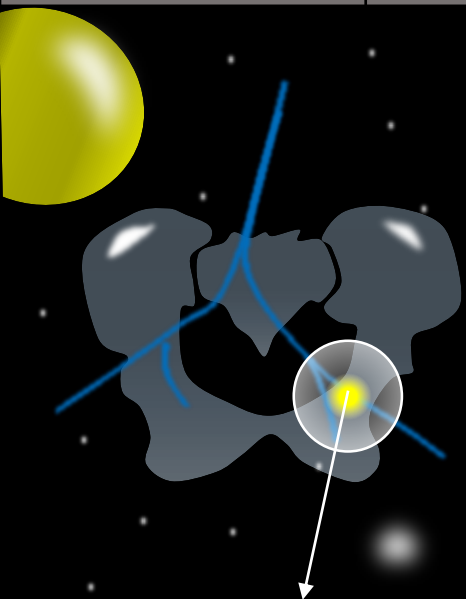
La TC muestra gas en los tejidos blandos con esclerosis e irregularidad cortical de la tuberosidad isquiática derecha.



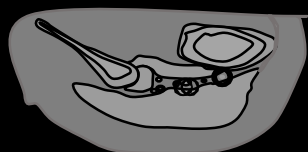
### Escaras

Las úlceras por presión ocurren con frecuencia en pacientes con lesiones de la médula espinal y requieren una evaluación radiológica para un manejo adecuado.






### Síndrome del glúteo profundo

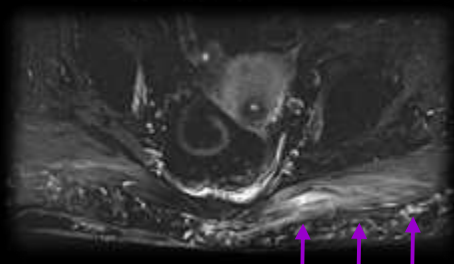
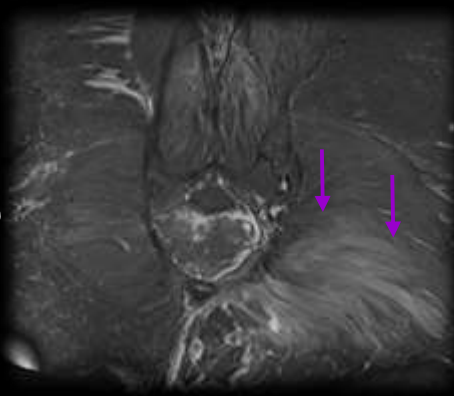


El síndrome de glúteo profundo (SGP) es una enfermedad caracterizada por la compresión a nivel extra-pélvico del nervio ciático (NC) por cualquier estructura en el espacio glúteo profundo.



- Traumáticas
- Infecciosas
- Inflamatorias
- Tumoral
- Iatrogénica
- Miscelanea

En las miopatías inflamatorias es importante valorar cuidadosamente los hallazgos de RM, como la extensión muscular, afectación de fascias o cutánea. En determinadas entidades, como la dermatomiositis, la afectación muscular o de fascias (afectación profunda) es un índice de mal pronostico.



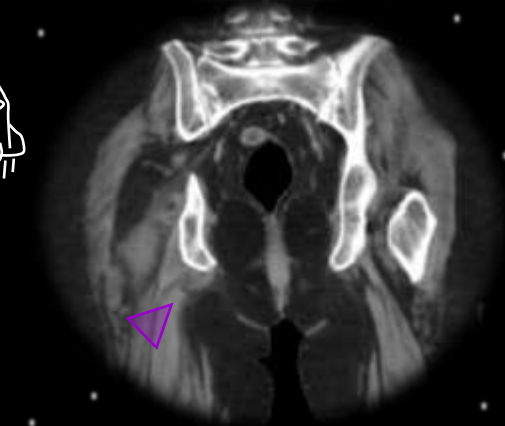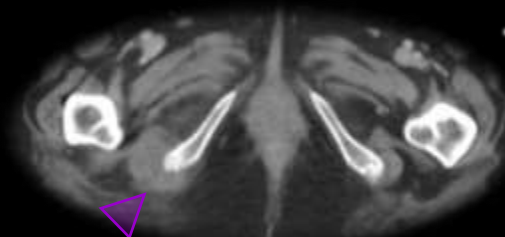
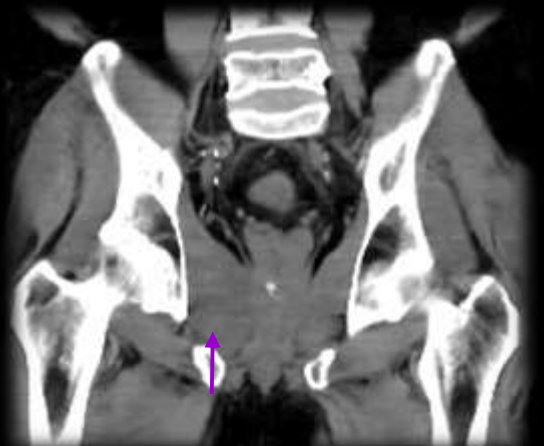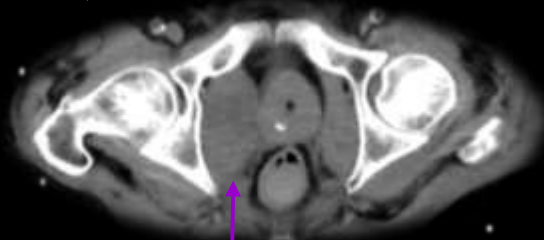
### Miositis

La miositis focal, una enfermedad pseudotumoral inflamatoria benigna, fue reportada por primera vez en 1977 por Heffner.

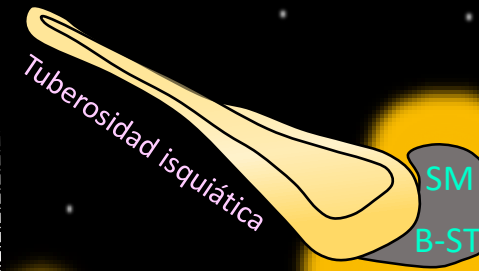
### Síndrome piriforme

Es el dolor y adormecimiento en los glúteos y hacia la parte trasera de su pierna. Esto ocurre cuando el músculo piriforme en los glúteos presiona el nervio ciático.

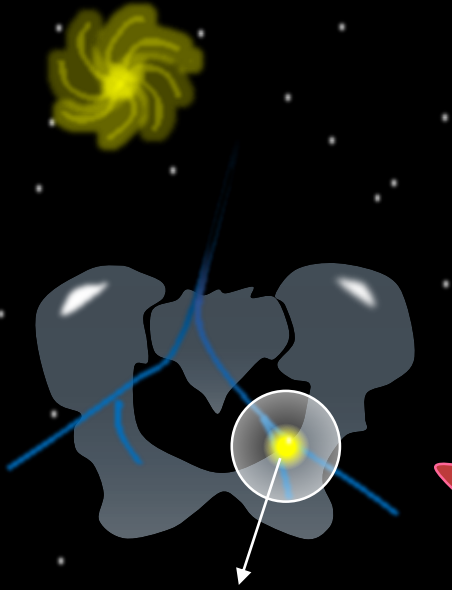
Nótese el engrosamiento del músculo piriforme derecho con respecto a su contralateral sin otros hallazgos de significación.



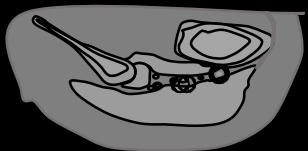
Engrosamiento focal a nivel de la inserción, el origen de los tendones del bíceps femoral y del semitendinoso.



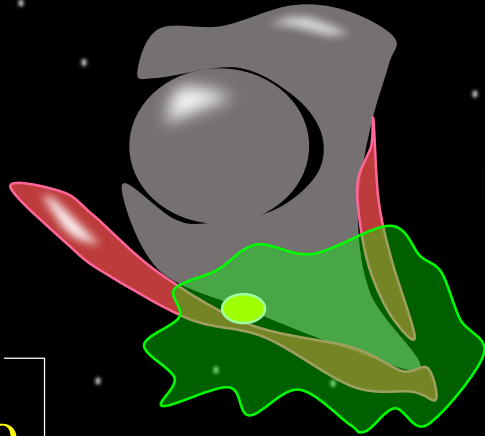
● Inflamacion



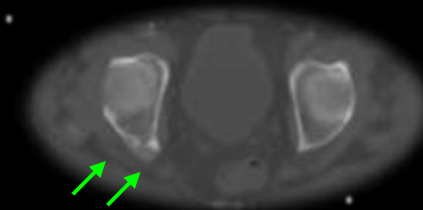
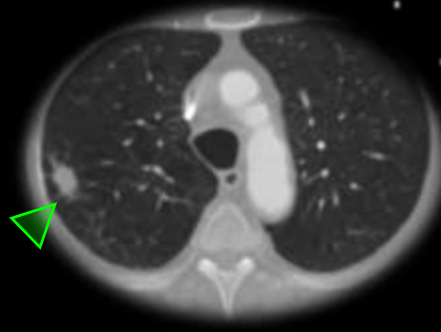
### Síndrome del glúteo profundo



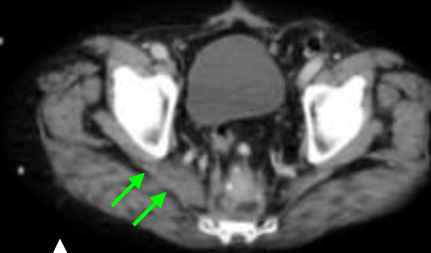El síndrome de glúteo profundo (SGP) es una enfermedad caracterizada por la compresión a nivel extra-pélvico del nervio ciático (NC) por cualquier estructura en el espacio glúteo profundo.



- Traumáticas
- Infecciosas
- Inflamatorias
- Tumoral
- Iatrogénica
- Miscelanea



Las imágenes de TC muestran una masa sólida que causa la destrucción del acetábulo derecho (flechas) y tienen un componente de tejido blando que rodea el espacio subglúteo. Paciente con cáncer de pulmón (punta de flecha).



Cáncer de recto recurrente en el compartimento lateral inferior derecho que invade el músculo (flechas).

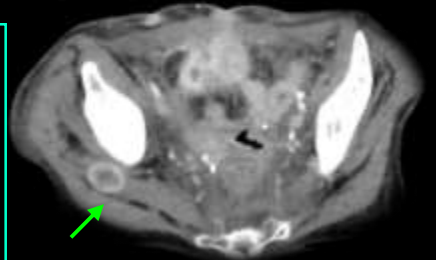
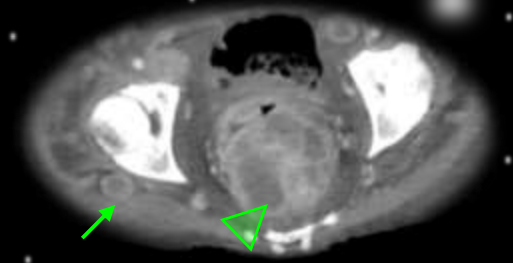
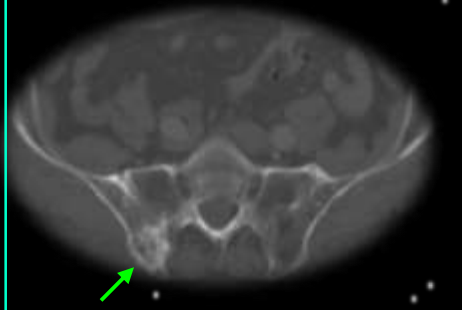
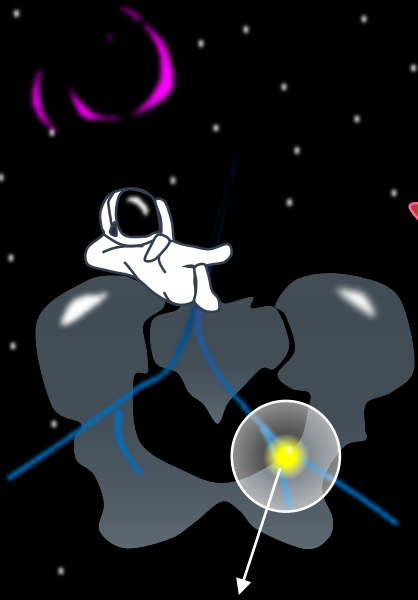


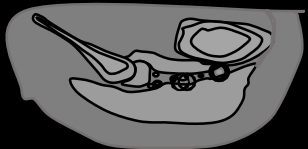
Imagen de TC que muestra una masa ovalada con realce anular de contraste en la musculatura glútea derecha (flechas) en dos pacientes diferentes. Cáncer colorrectal (puntas de flecha).

Imagen axial de TC que muestra una biopsia guiada por TC del hueso iliaco izquierdo.





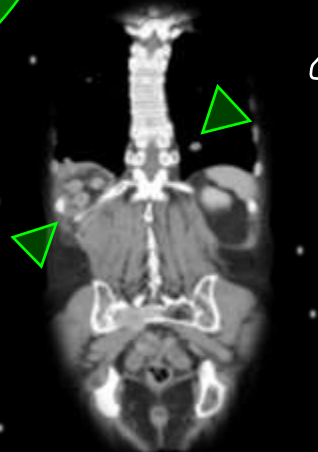
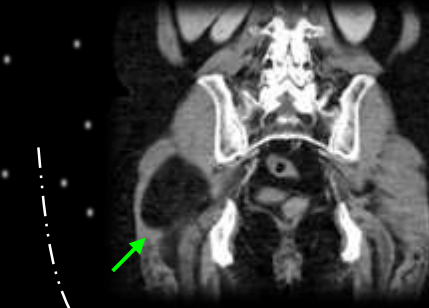### Síndrome del glúteo profundo



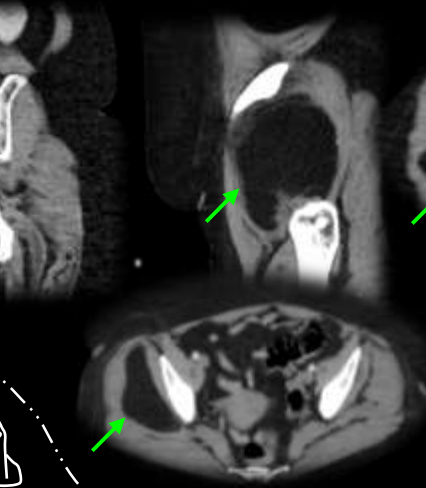
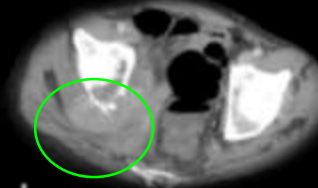
El **síndrome de glúteo profundo (SGP)** es una enfermedad caracterizada por la compresión a nivel extra-pélvico del nervio ciático (NC) por cualquier estructura en el espacio **glúteo profundo**.



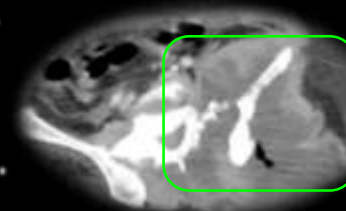
- Traumáticas
- Infecciosas
- Inflamatorias
- Tumoral**
- Iatrogénica
- Miscelanea



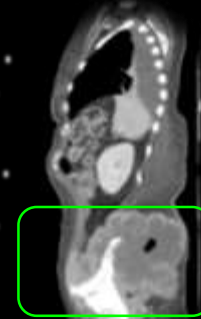Metástasis que compromete el espacio subglúteo derecho en paciente portador de cáncer de riñón.



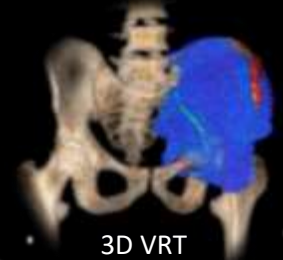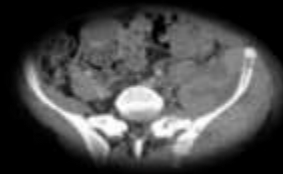
Los lipomas son los tumores de partes blandas más frecuentes del cuerpo. Suelen ser asintomáticos, pero raramente pueden producir compresión nerviosa.



Dado que el sarcoma con origen en la región de los glúteos constituye una presentación inusual, no existe consenso en la literatura sobre el manejo de esta entidad. Por lo general, el sarcoma de glúteos y el sarcoma de muslo se agrupan; sin embargo, no está claro si los dos se comportan de manera similar. Además, algunos autores han agrupado los sarcomas de glúteos y sarcomas de pelvis.

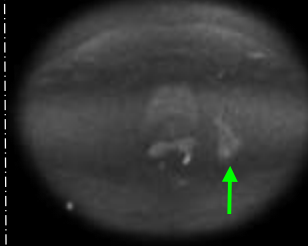
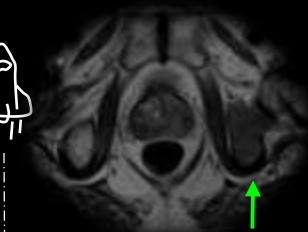
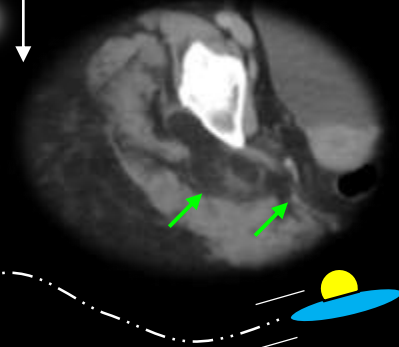


El linfoma primario de hueso (LPB) es una entidad clínica poco frecuente. La gran mayoría de los casos son linfomas no Hodgkin. El linfoma difuso de células B grandes (DLBCL) es el subtipo más común de LPB.



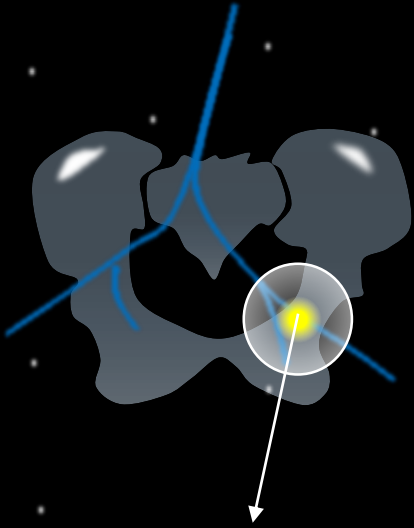
3D VRT

**Diagnostico diferencial**  
Lipomatosis pelviana con extensión al espacio subglúteo.

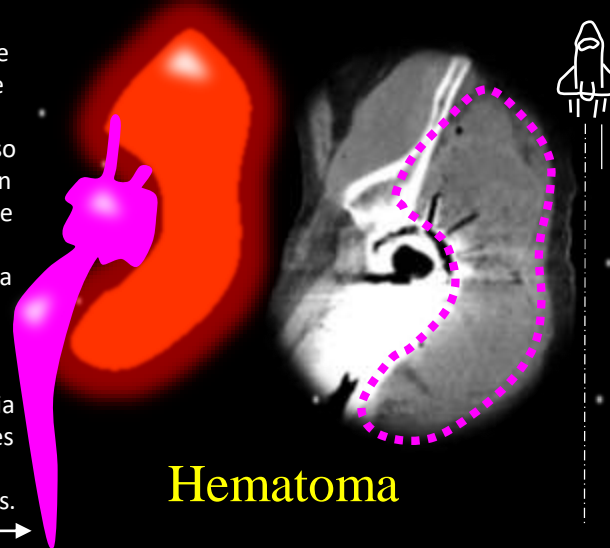


Difusión en RMN que muestra metástasis en paciente con cáncer de próstata





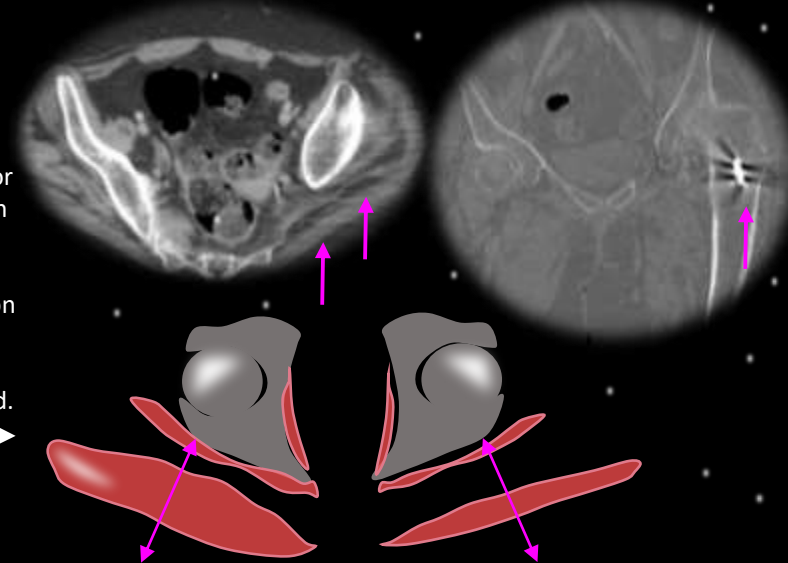
El hematoma después de una artroplastia total de cadera (ATC) primaria puede requerir un regreso al quirófano. La regresión multivalente muestra que la pérdida de sangre, la administración de plasma fresco congelado y vitamina K, la anticoagulación perioperatoria y la terapia hormonal son predictores independientes de la formación de hematomas.



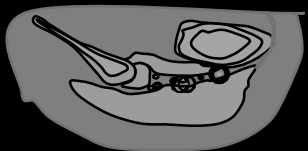
Hematoma

La atrofia muscular se mide convencionalmente por una pérdida de volumen, indicada por un área transversal reducida. Sin embargo, se puede inferir una pérdida adicional de músculo contráctil a partir de la infiltración de grasa, como lo indica una densidad radiológica reducida evaluada en unidades Hounsfield.

Atrofia

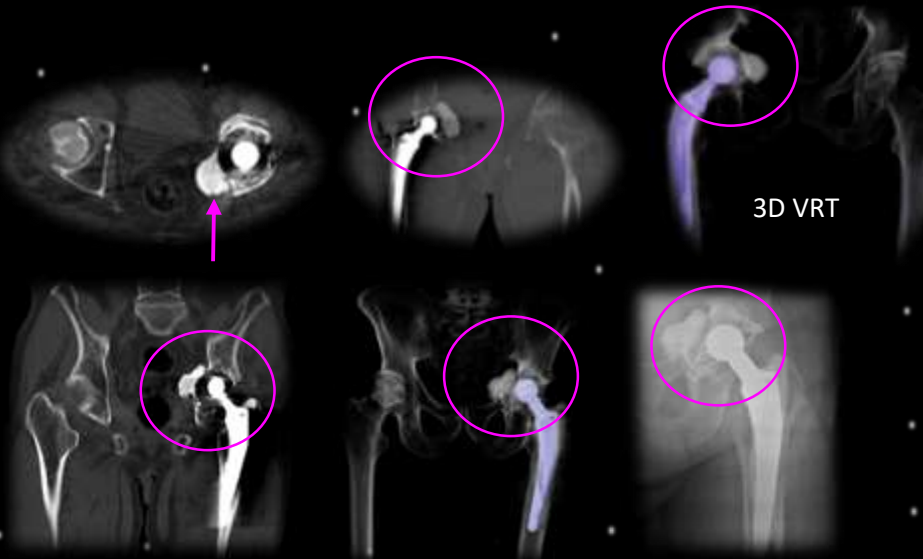

### Síndrome del glúteo profundo

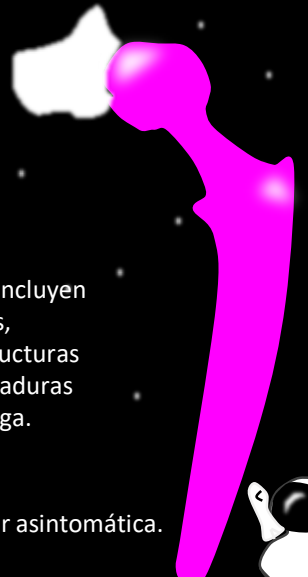


El síndrome de glúteo profundo (SGP) es una enfermedad caracterizada por la compresión a nivel extra-pélvico del nervio ciático (NC) por cualquier estructura en el espacio glúteo profundo.

- Traumáticas
- Infecciosas
- Inflamatorias
- Tumoral
- iatrogénica
- Miscelanea



### Extrusión de cemento



Las complicaciones raras incluyen fístulas intestinales, encapsulamiento de estructuras neurovasculares y quemaduras en la pared de la vejiga.

La extrusión de cemento suele ser asintomática.



Introducción

Temario

Dolor de origen Arterial

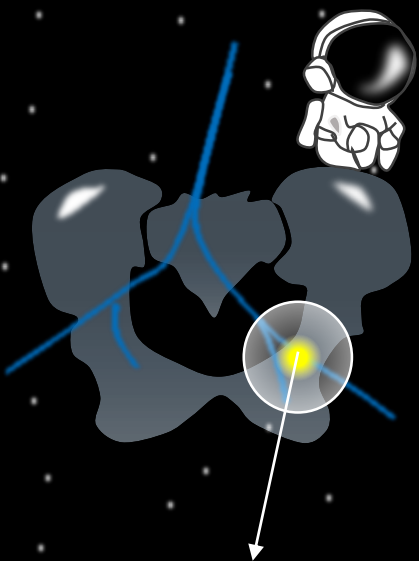
Desordenes venosos pelvianos



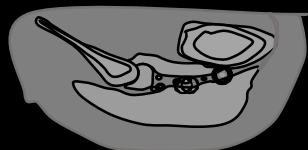
Dolor neuropatico

Misceláneas

Conclusiones



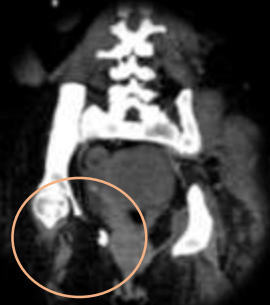## Síndrome del glúteo profundo



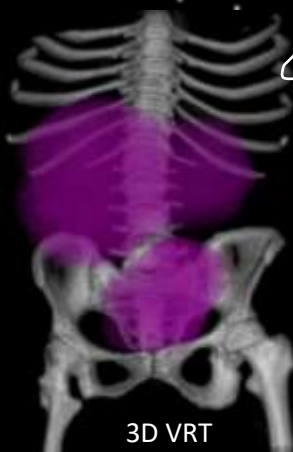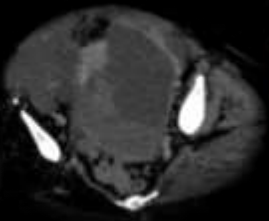
El síndrome de glúteo profundo (SGP) es una enfermedad caracterizada por la compresión a nivel extra-pélvico del nervio ciático (NC) por cualquier estructura en el espacio glúteo profundo.

- Traumáticas
- Infecciosas
- Inflamatorias
- Tumoral
- latrogénica
- Miscelanea

## Poliomielitis



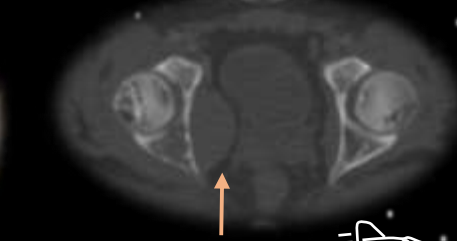
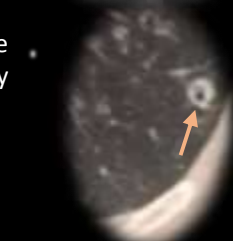
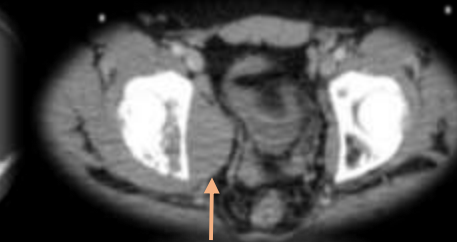
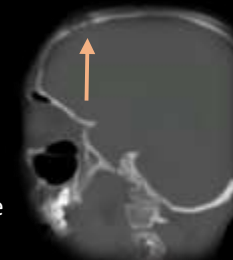Poliomielitis y gran masa en la pelvis femenina.



3D VRT

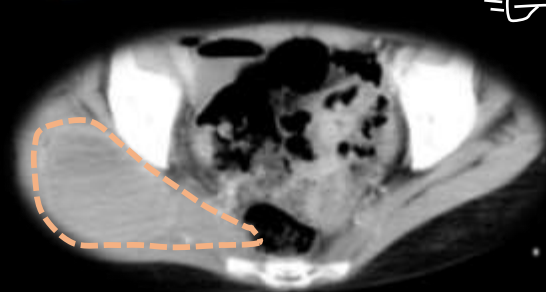
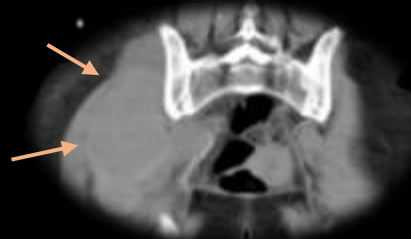## Histiocitosis de Langerhans

La tomografía computarizada muestra un nódulo cavitado de paredes gruesas y nódulos sólidos más pequeños. Lesión "en sacabocados", borde biselado en cráneo, geográfica y otra en el acetábulo derecho que determina hematoma del musculo piriforme.



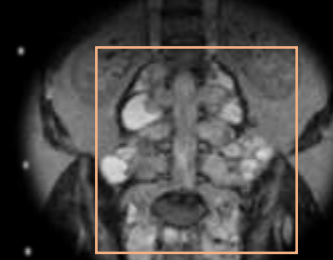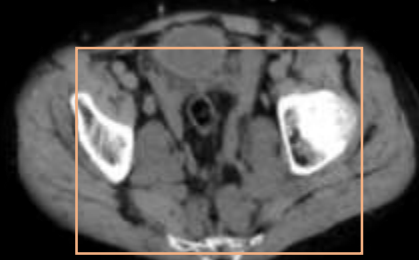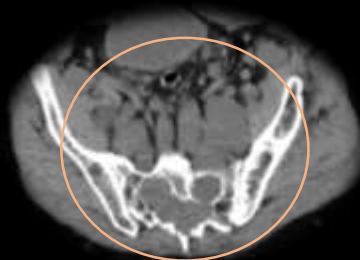## Hematoma espontaneo

El hematoma muscular espontáneo es una condición poco común que ocurre especialmente en pacientes ancianos con coagulopatía adquirida.



## Neurofibromatosis

Neurofibromas en un hombre de 25 años con NF1 que presentó dolor y debilidad bilateral en las extremidades inferiores.





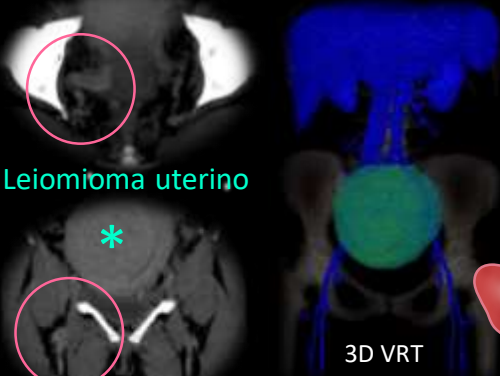
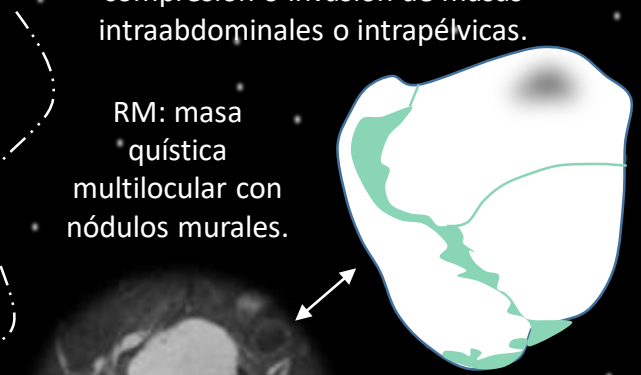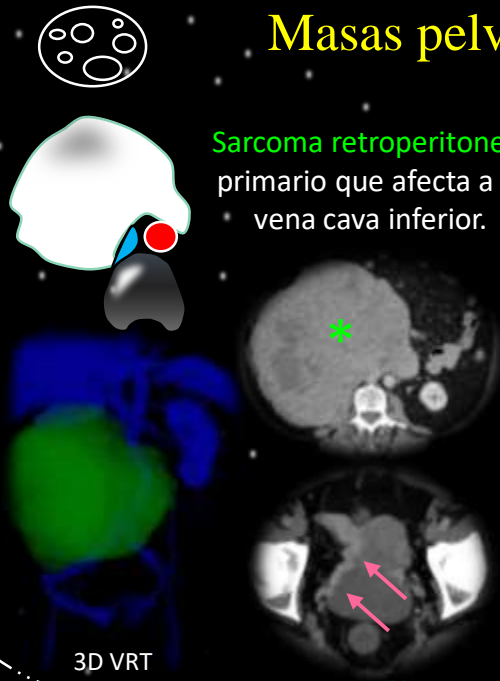
### Masas pelvianas

El plexo lumbosacro puede verse afectado como resultado de la compresión o invasión de masas intraabdominales o intrapélvicas.

**Sarcoma retroperitoneal** primario que afecta a la vena cava inferior.

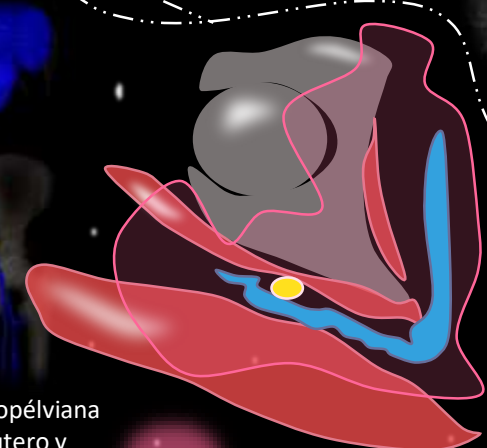
RM: masa quística multilocular con nódulos murales.

Cistoadenocarcinoma de ovario

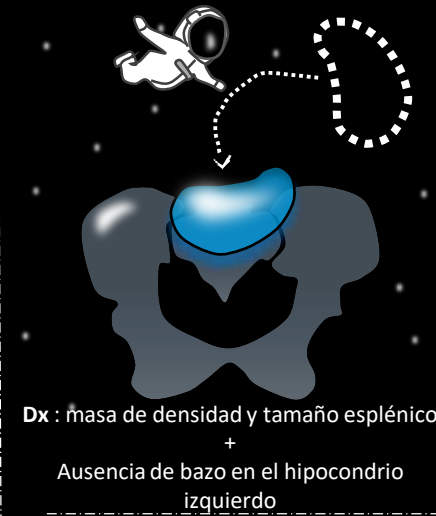

Enorme masa de tejido blando abdominopélvica bien definida que es inseparable del útero y determina una dilatación de estructuras vasculares a derecha.

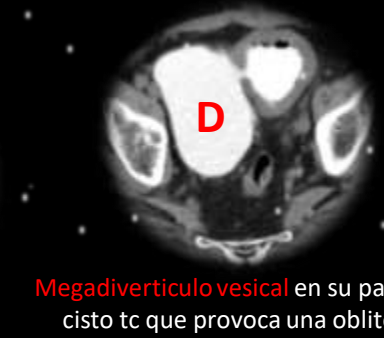Dilatación vascular



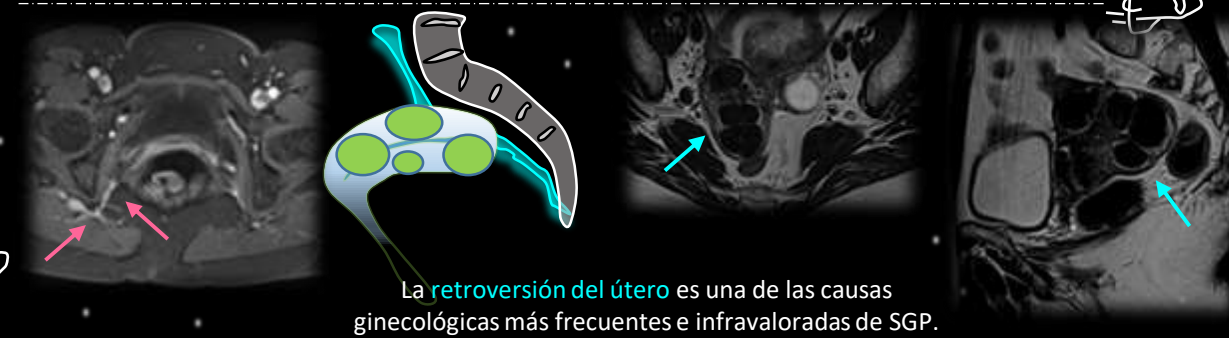
### Tumor Mimics



Es una condición rara en la que el bazo migra desde su posición anatómica habitual, comúnmente hacia la parte inferior del abdomen o la pelvis.



**Megadivertículo vesical** en su pared lateral derecha mejor evidenciado en cisto tc que provoca una obliteración de la casi totalidad de la pelvis.



La **retroversión del útero** es una de las causas ginecológicas más frecuentes e infravaloradas de SGP.



# Conclusiones

La tomografía computarizada multidetector es particularmente útil porque permite una evaluación completa en un solo estudio de la anatomía y los cambios morfológicos resultantes.

Estas condiciones de dolor pelviano presentan un gran desafío para los médicos debido a su origen a menudo poco claro. La pelvis es un punto de encuentro para múltiples especialidades como urología, ginecología, gastroenterología médica y quirúrgica, cirugía ortopédica y fisioterapia. historia natural compleja y pobre respuesta a la terapia

Resaltamos la importancia de familiarizarnos con entidades patológicas frecuentes e infrecuentes que afectan las neurovasculatura pelviana.

## Bibliografía



CT and MRI in the evaluation of extraspinal sciatica. <https://doi.org/10.1259/bjr/76002141>

Muscle metastases: comparison of features in different primary tumours.

Imaging in extraspinal sciatic neuropathy. <https://dx.doi.org/10.1594/essr2012/P-0081>

The anatomical compartments and their connections as demonstrated by ectopic air. DOI:10.1007/s13244-013-0278-0

Acetabular Fractures: What Radiologists Should Know and How 3D CT Can Aid Classification. RadioGraphics 2015; 35:555-577

Intersocietary Argentine Pelvic Congestion Syndrome Consensus. *Revista Argentina de Cardioangiología Intervencionista* 2020;11(4):162-193. <https://doi.org/10.30567/RACI/202004/0162-0193>

Deep gluteal syndrome as a cause of posterior hip pain and sciatica-like pain. <https://doi.org/10.1302/0301-620X.102B5.BJJ-2019-1212.R1>

Deep Gluteal Syndrome: anatomy, imaging and management of the sciatic nerve entrapments in the subgluteal space. <https://dx.doi.org/10.1594/ecr2013/C-2006>

Muchas  
gracias por  
su atención



Mensajes para  
llevar a casa



- Conocer las diferentes metodologías de diagnóstico por imágenes para cada patología.
- Comprender la anatomía radiológica y su semiología de acuerdo a la región afectada.
- Tener en cuenta las condiciones poco frecuentes que pueden provocar dolor pelviano.

